ISBN: 978-631-6557-32-2

Recibido:12 de Marzo 2023 / **Aceptado:** 12 de Mayo 2023 / **Publicado:** 20 de Mayo 2024
Área: Medicina

CAPÍTULO 1

ABSCESO HEPÁTICO AMEBIANO

Rodas J., Zambrano E., Altamirano O., Suscal K.
DOI: 10.55204/pmea.80.c164

Jorge Roberto Rodas Andrade *0000-0001-9622-4946*
jorge.rodas@ucacue.edu.ec

Emma Jacqueline Zambrano Párraga *0000-0002-4871-2731*
emmazam23@gmail.com

Odalis Yajaira Altamirano Jara *0000-0001-8766-8967*
odalis.altamirano@est.ucacue.edu.ec

Kimberly Paulette Suscal Guillén *0000-0002-6805-8546*
kimberly.suscal@est.ucacue.edu.ec

Universidad Católica de Cuenca (UCACUE), Unidad Académica de Salud y Bienestar, Av. de las Américas y Humboldt 010107, Cuenca, Ecuador.

INTRODUCCIÓN:

La amebiasis es una patología de distribución global, que afecta alrededor de 50 millones de individuos y es considerada una enfermedad de alta mortalidad, es producida por el protozoo *Entamoeba histolytica*, misma que fue descubierta por el ruso Friedrich Lösch en el año de 1873 al aislarla de un paciente que padecía de disentería, y fue nombrada en el año de 1903 por el Profesor Shaudinn. La transmisión de esta enfermedad es fecal-oral, es decir, se da por medio de agua o alimentos contaminados por este microorganismo, generalmente la infección por amebas tiene su inicio al ingerir quistes redondos de 10-20 mcm de diámetro, estos al llegar al tracto intestinal se dividen en cuatro partes, mismas que se denominan trofozoitos metacísticos, esta infección suele ser asintomática, hospedandose en el humano durante años, pero al evolucionar puede llegar a causar invasión de otros órganos como el hígado (1,2).

El absceso hepático amebiano como tal, es una forma de amebiasis extraintestinal, esto se debe a que, algunas cepas de *Entamoeba histolytica* se encuentran en el lumen del intestino, al desarrollarse adoptan la capacidad de atravesar la pared intestinal, los trofozoitos migran e invaden la circulación portal y se diseminan en todo el sistema hepático, todo este proceso puede ser agudo o crónico, sus manifestaciones clínicas aparecen en estadios avanzados, mismos que se asocian a síntomas constitucionales y fiebre principalmente; el absceso hepático amebiano aumenta su frecuencia en aquellos

ISBN: 978-631-6557-32-2

pacientes que padezcan de factores de riesgo como cirrosis, diabetes mellitus, inmunodeficiencia, sexo masculino, edad y uso excesivo de inhibidores de la bomba de protones (3).

Se ha establecido que las condiciones sanitarias y de higiene deficientes incrementan el riesgo de transmisión de esta enfermedad, lo que representa un desafío significativo para la salud pública en áreas endémicas debido a su potencial para generar enfermedad grave e incluso la muerte. Es por eso que, se ha establecido como objetivo general describir el absceso hepático amebiano como una manifestación tardía del contagio con el protozoo *Entamoeba histolytica*, mediante la recopilación de información científica obtenida de bases de datos digitales, con el fin de brindar los conocimientos necesarios para poder diagnosticar y elegir el tratamiento más efectivo para controlar esta enfermedad.

ETIOLOGÍA:

El absceso hepático amebiano en la mayoría de los casos es causado por una parasitosis dada por el protozoo *Entamoeba histolytica*, pero un reducido conjunto de la población esta enfermedad ha sido desarrollado por el protozoo *Entamoeba dispar* (4).

Por otro lado, existen diversos factores de riesgo que contribuyen a la formación de abscesos hepáticos amebianos (5):

- Diabetes mellitus (29-40% de la población)
- Cirrosis (15,4 veces más probabilidad de desarrollo)
- Alcoholismo crónico
- Depresión del sistema inmune (principalmente por VIH)
- Sexo masculino
- Edad entre 40 - 50 años
- Uso prolongado de medicamentos principalmente de inhibidores de la bomba de protones (IBP) y esteroides.
- Prácticas sexuales con individuos del mismo sexo
- Enfermedades oncológicas
- Antecedentes de viajes a zonas tropicales

ISBN: 978-631-6557-32-2

EPIDEMIOLOGÍA:

El absceso hepático amebiano es habitual en zonas tropicales y subtropicales con climas cálidos, lo que incluye algunas partes de países en vías de desarrollo como Latinoamérica, África, Asia y pocas regiones correspondientes a Europa del Este. Esta patología se ubica como la cuarta causa de mortalidad a nivel mundial, afectando a 50 millones de individuos al año y se ha estimado que es capaz de producir alrededor de 50.000 a 100.000 muertes anuales. Aumenta de 7-10 veces su probabilidad en hombres con respecto a mujeres, siendo observada usualmente entre la cuarta y quinta década de vida, su predominancia en el sexo masculino ha sido asociada al consumo de alcohol, desequilibra la respuesta inmune del hígado y desencadena la formación de abscesos (6).

En Ecuador no se han determinado cifras oficiales de la infección por amebas ni de su distribución geográfica, sin embargo, dentro de América del Sur, específicamente la región andina, ha sido considerada como zona endémica de amebiasis, pero no hay datos certeros debido a que el absceso hepático amebiano no es comúnmente diagnosticado por su tiempo de aparición, únicamente han sido registrados 350 casos por año según información del Ministerio de Salud Pública (MSP), misma que ubica en primer lugar a la provincia de Pichincha seguida de la provincia del Guayas (6).

FISIOPATOLOGÍA:

Para la formación del absceso hepático amebiano debe existir un previo contagio con el parásito *Entamoeba histolytica*, la transmisión de este microorganismo es fecal-oral, es decir está presente en alimentos y aguas contaminadas que al ser ingeridas en forma de quistes de aproximadamente 20 mcm de diámetro llegan al lumen intestinal donde se concentran y se dividen en pequeños trofozoítos metacísticos, estos pueden pasar desapercibidos sin presentar síntomas durante un largo periodo de tiempo o a su vez pueden ser invasivas y patógenas e iniciar manifestaciones clínicas que indican una reacción inflamatoria (7).

Los protozoos invasivos tienen la capacidad de evolucionar y migrar hacia otros órganos, afectando en primer lugar al hígado, este mecanismo se debe a que el parásito hace uso de varias enzimas proteolíticas, que incrementan su resistencia frente a la lisis que inicia el sistema de complemento con el fin de invadir la mucosa intestinal. Por medio de las enzimas proteolíticas, el parásito adopta la disposición de degradar diversas proteínas como la elastina, fibronectina y el colágeno, esto permite la invasión del tejido

ISBN: 978-631-6557-32-2

epitelial del intestino y provoca la ruptura de la matriz extracelular, de esta forma el trofozoíto avanza y penetra en la submucosa, extendiéndose de forma lateral hacia los vasos sanguíneos (7).

Llega al hígado debido a su diseminación por el torrente sanguíneo, primero entra en las venas mesentéricas superiores y viaja por vía hematógena hasta llegar al sistema portal específicamente a la vena porta causando microémbolos en los vasos de menor calibre, lo que disminuye el flujo sanguíneo, daña a los hepatocitos y produce una necrosis de los mismos, todo este proceso induce una respuesta inflamatoria que conduce a la formación de un absceso, el cual se caracteriza por la acumulación de células muertas, pus y trofozoítos en el hígado. Por lo tanto, la destrucción del tejido hepático y la reacción inflamatoria son responsables de las manifestaciones clínicas como fiebre, dolor en hipocondrio derecho y sensibilidad hepática (7).

Es importante mencionar que la gravedad y la progresión de la enfermedad son íntimamente dependientes de la respuesta inmune del huésped, ya que una respuesta eficaz puede controlar la infección y prevenir la diseminación, por el contrario, una respuesta inmune inadecuada permite que la enfermedad progrese a un absceso hepático y a otras complicaciones consideradas potencialmente graves (7).

Ilustración 1. Ciclo de contagio e infección por *Entamoeba histolytica*

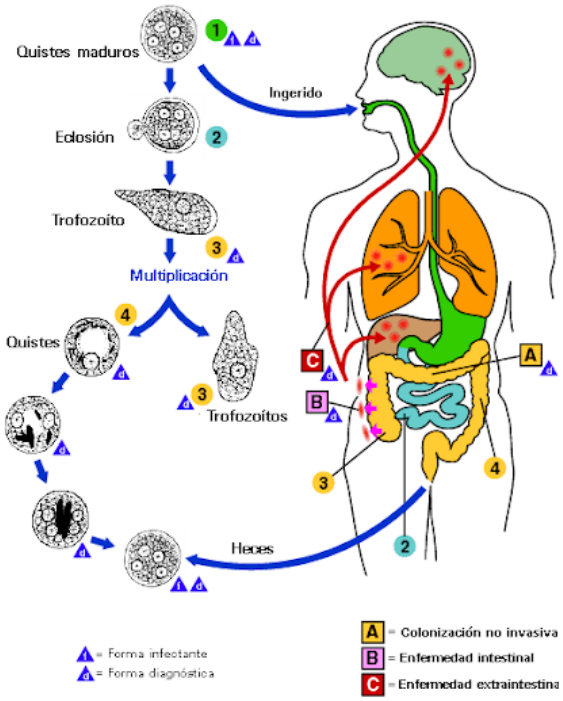

ISBN: 978-631-6557-32-2

Fuente: Diagnóstico y tratamiento del Absceso Hepático Amebiano no complicado. México: Secretaría de Salud, 2014. Disponible en: https://www.imss.gob.mx/sites/all/statics/guiasclinicas/282GRR.pdf

CUADRO CLÍNICO:

Los síntomas tienden a manifestarse de manera gradual. Menos de un tercio de los afectados experimentan diarrea, aunque algunos pueden mencionar episodios previos de disentería en los meses anteriores. La ictericia se observa en menos del 10% de los casos. Cuando las personas regresan de una región endémica, los síntomas suelen aparecer en un período de 8 a 20 semanas, con una mediana de 12 semanas; sin embargo, se han reportado casos en los que transcurren años entre la presentación de los síntomas y el último viaje (8) (Ver tabla 1).

Síntomas: Los pacientes pueden cursar con (1):

- Dolor en hipocondrio derecho
- Fiebre de una a dos semanas (38.5 a 39.5 ºC)
- Anorexia
- Adinamia
- Pérdida de apetito y peso
- Palidez mucocutánea
- Dolor pleurítico

Signos: (1):

- Hepatomegalia dolorosa 50%
- Fiebre, taquicardia, taquipnea
- Disminución del murmullo vesicular
- Derrame pleural

Tabla 1.

Características Clínicas (1):

CARACTERÍSTICAS CLÍNICAS	
Edad	Menos de 40 años
Dolor en Hipocondrio Derecho	71-100%
Fiebre	95-100%
Absceso	Solitario, más del 95%
Ubicación	Lóbulo derecho
Fosfatasa alcalina elevada	Frecuente

Elaborado por: Altamirano O, Suscal K. **Fuente:** Ruiz A, Méndez K, 2019. Disponible en: https://reciamuc.com/index.php/RECIAMUC/article/view/390/403

ISBN: 978-631-6557-32-2

DIAGNÓSTICO:

La identificación de un absceso hepático amebiano se logra mediante la evaluación de características específicas en imágenes y pruebas serológicas. En las imágenes, se detecta una cavidad quística intrahepática, la cual a menudo es difícil de diferenciar de otras causas de abscesos hepáticos. Aunque la mayoría suelen ser lesiones únicas, en ocasiones pueden presentarse múltiples lesiones, siendo más comunes en el lóbulo derecho en comparación con el izquierdo (8).

Diagnóstico por laboratorio:

- Leucocitosis moderada en 90%,
- Anemia 30%.
- Las pruebas de función hepática revelan una fosfatasa alcalina elevada en 80% de los casos y las transaminasas hepáticas también pueden elevarse, en una tercera parte de los casos, elevación de las bilirrubinas en 10%.
- La microscopía fecal es positiva para amebas en 18% de los casos, el cultivo, aunque solo está disponible como una herramienta de investigación, es positivo en aproximadamente 75 % de los casos. (9)

Diagnóstico por imágenes:

En este método de diagnóstico se puede evidenciar una imagen anormal con elevación del hemidiafragma o derrame pleural derecho (10).

Ilustración 2. Radiografía de tórax

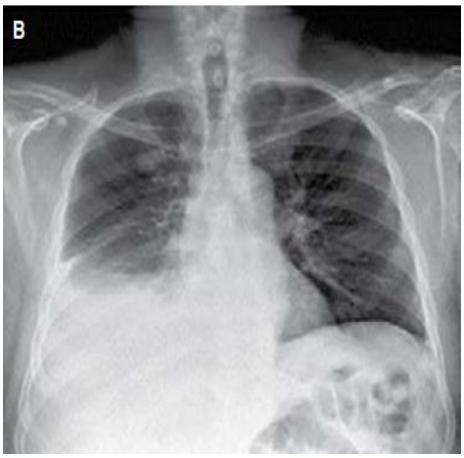

Descripción: Radiografía de tórax postero-anterior mostrando elevación del diafragma y derrame pleural derecho. **Fuente:** Rivera J, Soler L, Valanci S, Carrillo A, 2017. Disponible en: https://www.medigraphic.com/pdfs/abc/bc-2017/bc174l.pdf

ISBN: 978-631-6557-32-2

Ilustración 3. Ultrasonido

Puede mostrar alrededor una masa hipoecoica, pueden tener diversos grados de ecos debido a desechos, gas o tabiques. Además, es útil para punción guiada, tiene una sensibilidad del 85% (10).

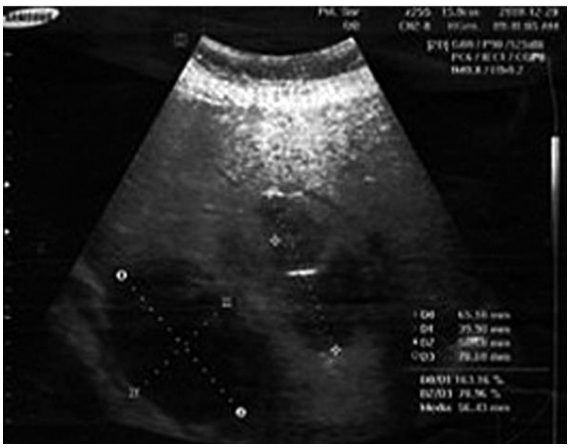

Descripción: Impresión diagnóstica: absceso hepático múltiple. **Fuente:** Rivero A, Nuñez M, 2022. Disponible en: https://revistagastrocol.com/index.php/rcg/article/view/787/1384

Ilustración 4: Tomografía Computarizada

Es útil para detectar abscesos pequeños, puede identificar una masa de baja densidad con un borde de realce periférico (10).

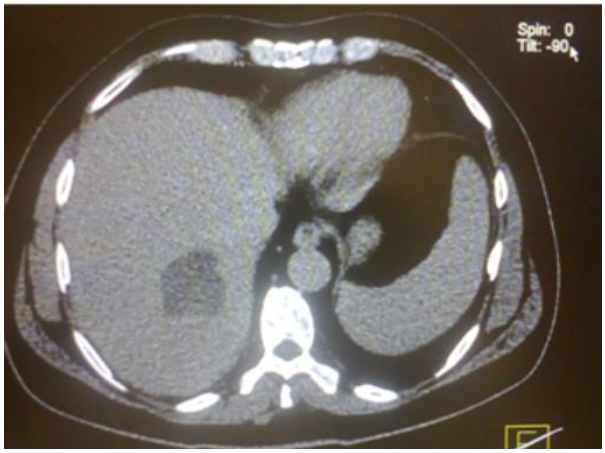

Descripción: TAC simple de abdomen, vista axial, muestra imagen hipodensa, redondeada de contornos limitados bien definidos. **Fuente:** Crespo E, Guanche H, Ruz M, Castañeda M, 2015. Disponible en: http://scielo.sld.cu/scielo.php?script=sci_arttext&pid=S1561-31942015000100015

Ilustración 5: Resonancia magnética

Muestra una intensidad de señal baja en la imagen ponderada en T1 y una intensidad de señal alta en la imagen ponderada en T2, que son bastante sensibles, pero sin especificidad absoluta para un absceso hepático amebiano (10).

ISBN: 978-631-6557-32-2

Descripción: RMN (T2), muestra imagen hiperintensa, redondeada bien definida. **Fuente:** Crespo E, Guanche H, Ruz M, Castañeda M, 2015. Disponible en: http://scielo.sld.cu/scielo.php?script=sci_arttext&pid=S1561-31942015000100015

Gammagrafía con galio:

Los abscesos amebianos son "fríos ", con un borde brillante (10).

PRUEBAS SEROLÓGICAS:

La confirmación del diagnóstico de absceso hepático amebiano se lleva a cabo mediante un análisis serológico en pacientes que presenten imágenes sugestivas de absceso hepático en ultrasonido o tomografía. No resultan útiles las pruebas serológicas en casos de reinfección ni para monitorear la evolución debido a la memoria inmunológica que se desarrolla. Es importante tener en cuenta que los resultados falsos negativos pueden ocurrir si se realizan los exámenes en los primeros 7 días desde el inicio de la enfermedad, mientras que los falsos positivos pueden surgir en áreas endémicas debido al contacto previo con el agente patógeno (11).

- Los anticuerpos séricos son detectados en el 92 al 97% de los pacientes, siendo que el 99% de estos pacientes demostrarán resultados positivos en los exámenes de anticuerpos. La prueba de hemaglutinación indirecta se destaca como la más sensible. Aunque la difusión en agar gel y la contrainmunoforesis muestran una menor sensibilidad en comparación con la hemaglutinación indirecta, generalmente permanecen positivas solo durante 6 a 12 meses después de una infección por ameba, lo que puede hacerlas más útiles en áreas endémicas (11).
- Se han creado pruebas serológicas adicionales que se fundamentan en antígenos recombinantes de E. histolytica. Estas pruebas pueden proporcionar un diagnóstico más preciso de la amebiasis invasiva en desarrollo, ya que parecen

ISBN: 978-631-6557-32-2

distinguir entre una infección activa y la exposición previa al parásito (11).

- Otras metodologías diagnósticas incluyen un inmunoensayo enzimático de rápida ejecución, con una sensibilidad del 93% en comparación con la hemaglutinación indirecta. Asimismo, existe una prueba de detección de antígenos que arroja resultados positivos en el 75% de pacientes con absceso hepático amebiano (11).

TRATAMIENTO CONSERVADOR:

El medicamento más comúnmente empleado para tratar el absceso hepático amebiano es el metronidazol, administrado a dosis de 500 a 750 mg por vía oral o intravenosa, tres veces al día, durante un período de 7 a 10 días (equivalente a 30 a 50 mg/kg/día por vía oral y 7.5 mg/kg/dosis por vía intravenosa). Después del tratamiento con metronidazol, se recomienda la administración de un fármaco luminal para eliminar el estado de portador asintomático (8) (Ver tabla 2).

En casos de intolerancia al metronidazol, se debe recurrir a tinidazol u ornidazol, administrando una dosis de 60 mg por kilogramo/día, con un máximo de 2 gramos durante diez días. Se aconseja la ingestión de alimentos ricos en hierro durante el tratamiento con imidazoles. En situaciones de intolerancia a los imidazoles, se puede considerar el uso de nitazoxanida (9).

Tabla 2:

Esquema de tratamiento de abscesos hepáticos amebianos (11).

ESQUEMA DE TRATAMIENTO DE ABSCESOS HEPÁTICOS AMEBIANOS			
Agente	***Medicamento***	***Dosis***	***Duración***
Agente de Tejido	Metronidazol	500-750 mg IV/VO cada 8 horas	7-10 días
	Tinidazol	2 g VO al día	3-5 días
	Ornidazol	0,5-1 g IV x1, seguido de 0,5 g IV cada 12 horas	3-6 días
	Nitazoxanida	500 mg VO cada 12 horas	3 días
Agente Luminal	Paramomicina	25-30 mg/kg VO por día en 3 dosis divididas	7 días
	Diyodohidroxiquinina	650 mg VO tres veces al día después de las comidas	20 días
	Furoato de diloxanida	500 mg cada 8 horas	10 días

ISBN: 978-631-6557-32-2

Salvar	Drenaje de absceso o ciclo prolongado de metronidazol

Elaborado por: Altamirano O, Suscal K. **Fuente:** Jasmine Y, Akers J, Prakash V, Oliver T, 2024. Disponible en: https://pubmed.ncbi.nlm.nih.gov/28613582/

TRATAMIENTO POR DRENAJE PERCUTÁNEO Y QUIRÚRGICO

Drenaje percutáneo:

En aquellos pacientes que no responden adecuadamente al metronidazol o experimentan recaídas durante el tratamiento, se sugiere realizar una punción percutánea para identificar la presencia de la ameba. En caso de confirmación, se debe extender el tratamiento con metronidazol (11).

El drenaje percutáneo guiado por radiología intervencionista es una técnica efectiva y menos invasiva. Permite un acceso preciso al absceso, minimizando el riesgo de complicaciones y acelerando la recuperación del paciente. Además, puede ser una opción viable para pacientes que no son buenos candidatos para la cirugía debido a condiciones médicas subyacentes. Sin embargo, se debe evitar el drenaje percutáneo en pacientes con ascitis, ya que existe el riesgo de contaminación intra peritoneal y peritonitis séptica. También es importante tener en cuenta que el drenaje percutáneo puede tener poco éxito en ciertas situaciones, como en pacientes con lesiones malignas o enfermedades granulomatosas crónicas, donde el abordaje quirúrgico puede ser más adecuado (12).

Las recomendaciones para el drenaje percutáneo no están claramente establecidas, pero en términos generales, se considera que los abscesos que se deben drenar son aquellos que tienen un tamaño mayor a 150 ml, cuando hay menos de 3 abscesos presentes, si el tratamiento médico ha fracasado. Después de 3-5 días, si se encuentran en el lóbulo izquierdo del hígado, si existe el riesgo inminente de ruptura o si son accesibles para realizar la punción (13).

Drenaje quirúrgico:

El drenaje quirúrgico es un procedimiento mínimamente invasivo utilizado cuando el drenaje percutáneo no es viable. Se realiza bajo anestesia general, con incisiones pequeñas en la pared abdominal para permitir el acceso de los instrumentos laparoscópicos. Utilizando imágenes de la cámara, el cirujano localiza y drena el absceso hepático, evacuando el pus y los líquidos infectados. Después del drenaje, se puede lavar el área afectada y colocar un drenaje temporal. La laparoscopia ofrece beneficios como incisiones más pequeñas, menor tiempo de recuperación y menos dolor postoperatorio.

ISBN: 978-631-6557-32-2

Sin embargo, la elección entre este enfoque y otros métodos depende de la naturaleza del absceso y las condiciones del paciente. Este enfoque quirúrgico se reserva para casos seleccionados en los que el drenaje percutáneo no es factible o se requiere una intervención más directa. Se realiza un seguimiento clínico y radiológico para evaluar la resolución del absceso (12).

Soporte nutricional y cuidados generales:

En un absceso hepático amebiano, se brinda soporte nutricional y cuidados generales para ayudar en la recuperación del paciente. El soporte nutricional consiste en proporcionar una alimentación equilibrada y adecuada para mantener el estado nutricional y promover la cicatrización de los tejidos. Esto puede incluir una dieta rica en proteínas, vitaminas y minerales, junto con la administración de suplementos nutricionales si es necesario. Además, se deben proporcionar cuidados generales para garantizar el descanso adecuado, controlar la fiebre y el dolor, mantener una buena higiene y prevenir la propagación de la infección (12).

REFERENCIAS BIBLIOGRAFÍAS:

1. Viejó JKC, Ordóñez AEV, Checa OMH, Vera FRV. Diagnóstico diferencial de absceso hepático amebiano. RECIAMUC. 8 de julio de 2019;3(3):953-76.
2. Leder K, Weller P. Amebiasis extraintestinal por Entamoeba histolytica. 2024 [citado 12 de marzo de 2024]. Extraintestinal Entamoeba histolytica amebiasis - UpToDate. Disponible en: https://www-uptodate-com.vpn.ucacue.edu.ec/contents/extraintestinal-entamoeba-histolytica-amebiasis?search=absceso%20hep%C3%A1tico%20amebiano&topicRef=5727&source=see_link
3. Alvarado Hernández RA, Mayorga Lira GDJ. Absceso hepático amebiano de localización poco frecuente. Cirujano General. 2022;44(2):77-82.
4. Callejón Fernández M, Kohan R, López Lirola AM, Lecuona Fernández M. Amoebic liver abscess in a patient from Gambia. Rev Esp Quimioter. 10 de marzo de 2023;36(2):214-6.
5. Chávez ACB. Absceso hepático, tratamiento clínico y quirúrgico: un artículo de revisión Liver abscess, clinical and surgical treatment: a review article Abscesso hepático, tratamento clínico e cirúrgico: artigo de revisão. 2023;8(12).
6. Estrada DMJ, Guerrero ACZ, Largo SNV, Guarderas CAV. Absceso hepático amebiano: Antecedentes epidemiológicos a propósito de un caso en Ecuador, 2019. Boletín de Malariología y Salud Ambiental. 22 de febrero de 2021;61(0):93.
7. Vázquez Añorve J, Zavala Pérez PI, Sotelo Martínez RI, Garcés Caicedo EH, Lizarazo Urueña D. Absceso hepático amebiano, reporte de un caso. Ciencia Latina. 11 de octubre de 2022;6(4):5238-48.
8. Anesi JA, Gluckman S. Amebic liver abscess. Clin Liver Dis (Hoboken). 24 de agosto de 2019;6(2):41-3.

ISBN: 978-631-6557-32-2

9. Arriciaga ACR, Pereira KSM, Fernández JCT. Diagnóstico diferencial del absceso hepático amebiano. RECIAMUC. 1 de octubre de 2019;3(4):76-92.

10. Priyadarshi RN, Kumar R, Anand U. Amebic liver abscess: Clinico-radiological findings and interventional management. World J Radiol. 28 de agosto de 2022;14(8):272-85.

11. Jackson-Akers JY, Prakash V, Oliver TI. Amebic Liver Abscess. En: StatPearls [Internet]. Treasure Island (FL): StatPearls Publishing; 2024 [citado 13 de marzo de 2024]. Disponible en: http://www.ncbi.nlm.nih.gov/books/NBK430832/

12. Bucheli Chávez AC, Balarezo Morales PA, Martínez Cajas DA, Vasco Guevara GC. Absceso hepático, tratamiento clínico y quirúrgico: un artículo de revisión. Polo del Conocimiento: Revista científico - profesional. 2023;8(12 (DICIEMBRE 2023)):1261-73.

13. Graillet R, Sánchez-Aguilar M, Morán-Mendoza ÁO, Francisco Hernández-Sierra J, Gordillo-Moscoso A, Humberto Tapia-Pérez J. Análisis de factores asociados al fracaso del tratamiento médico del absceso hepático amebiano. Cir Esp. 1 de agosto de 2008;84(2):83-6.